

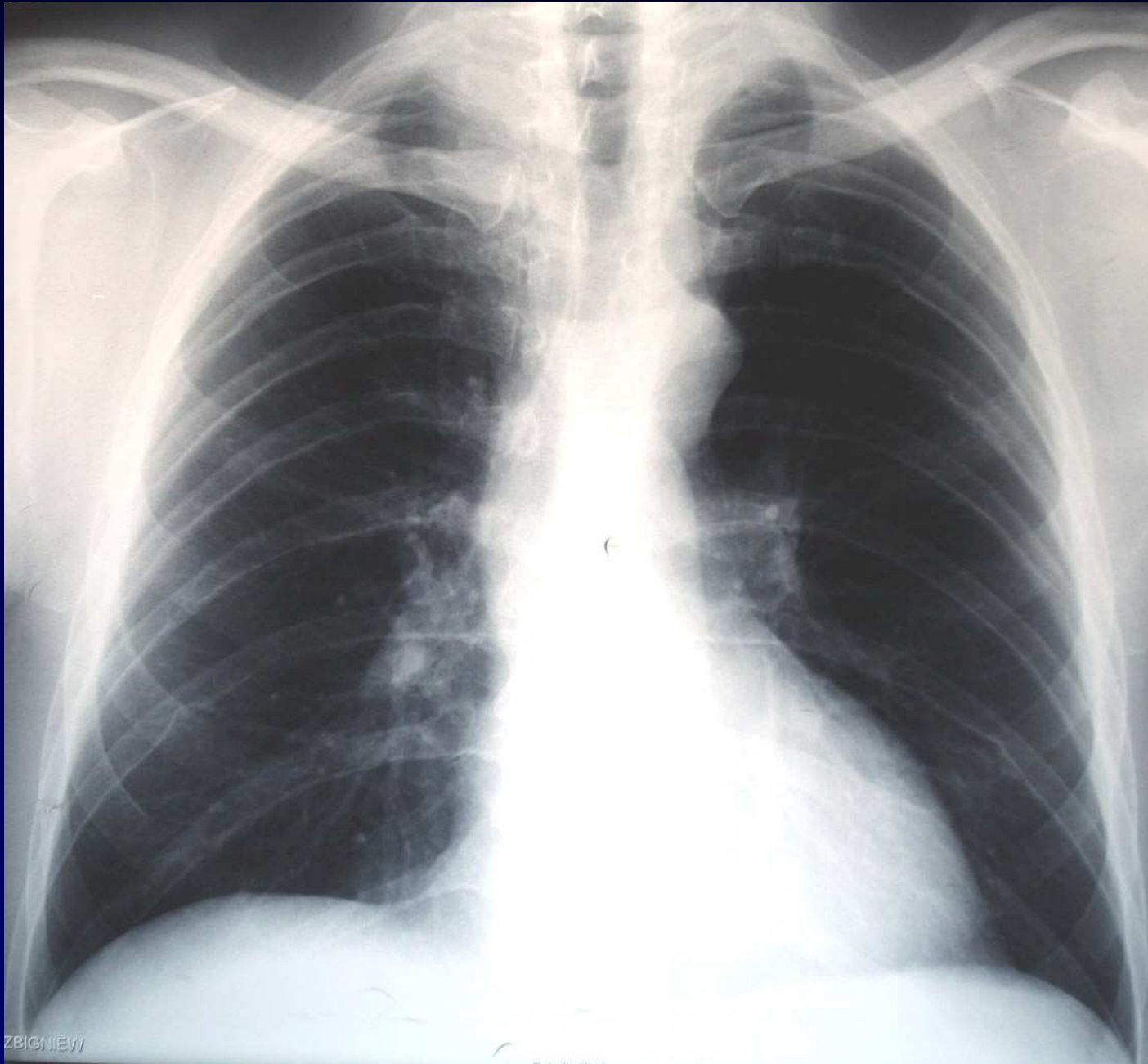
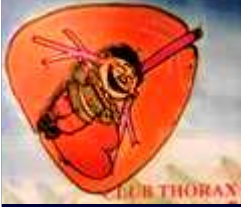

**Dossier 11**

**J. GIRON**

**Homme de 45 ans**

**HTA**





**Diagnostic ?**



# Diagnostic

**Encoches costales** : Circulation Collatérale due aux artères intercostales hypertrophiées

**Encoche au niveau de l'isthme aortique**

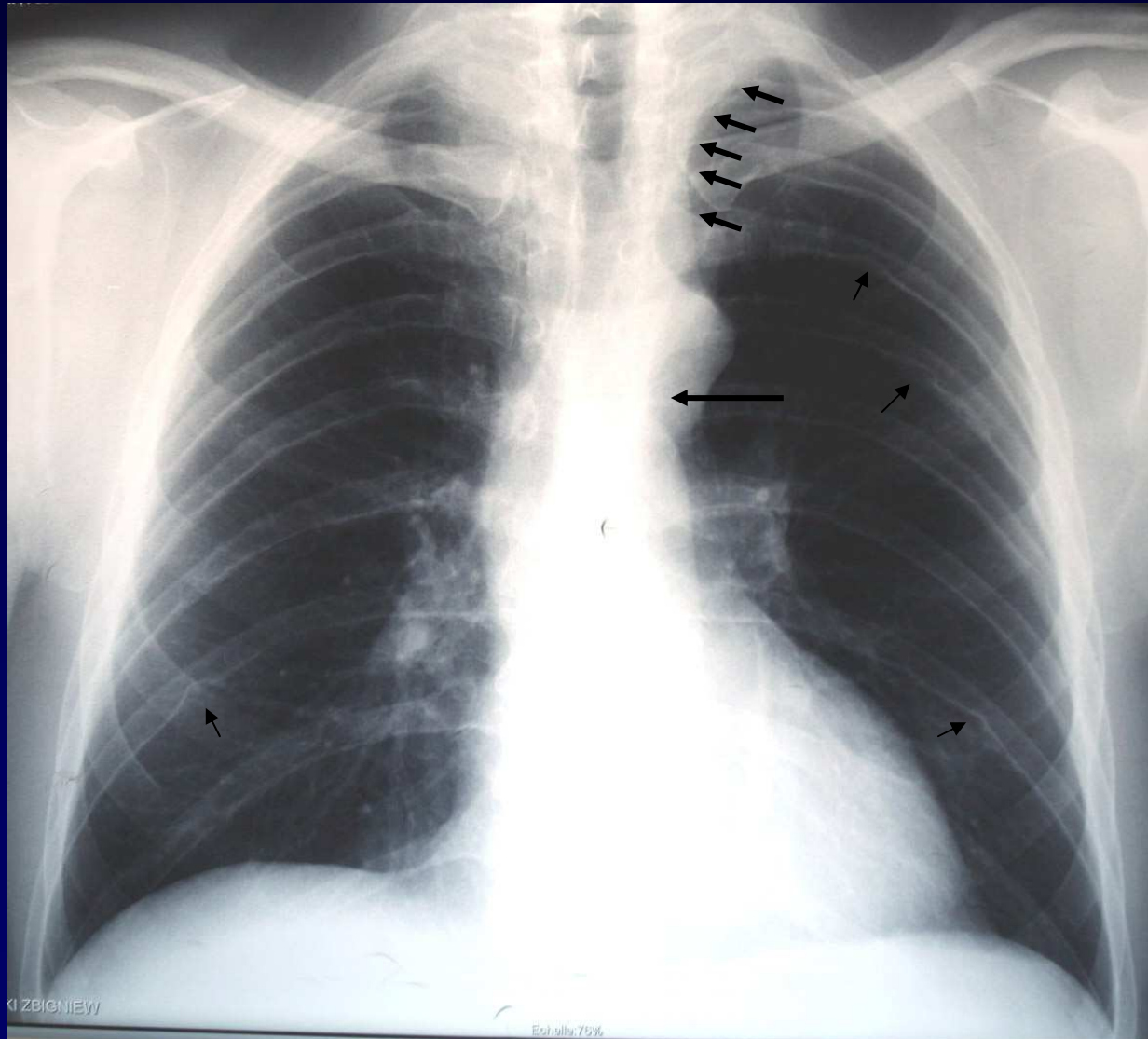
**Elargissement de l'artère sub-clavière gauche.**

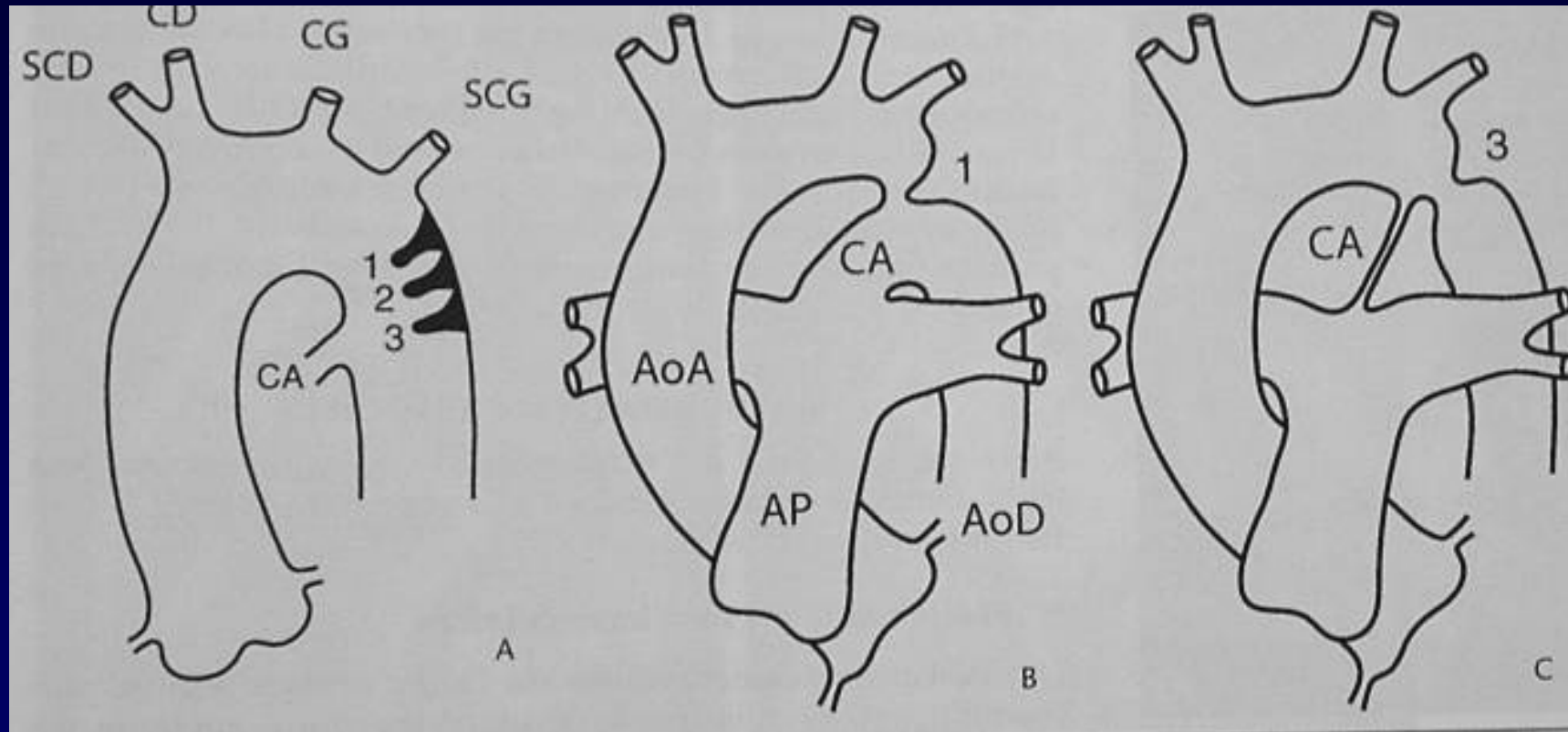
## COARCTATION AORTIQUE

**Codage : Cardiovasculaire - Congénital**

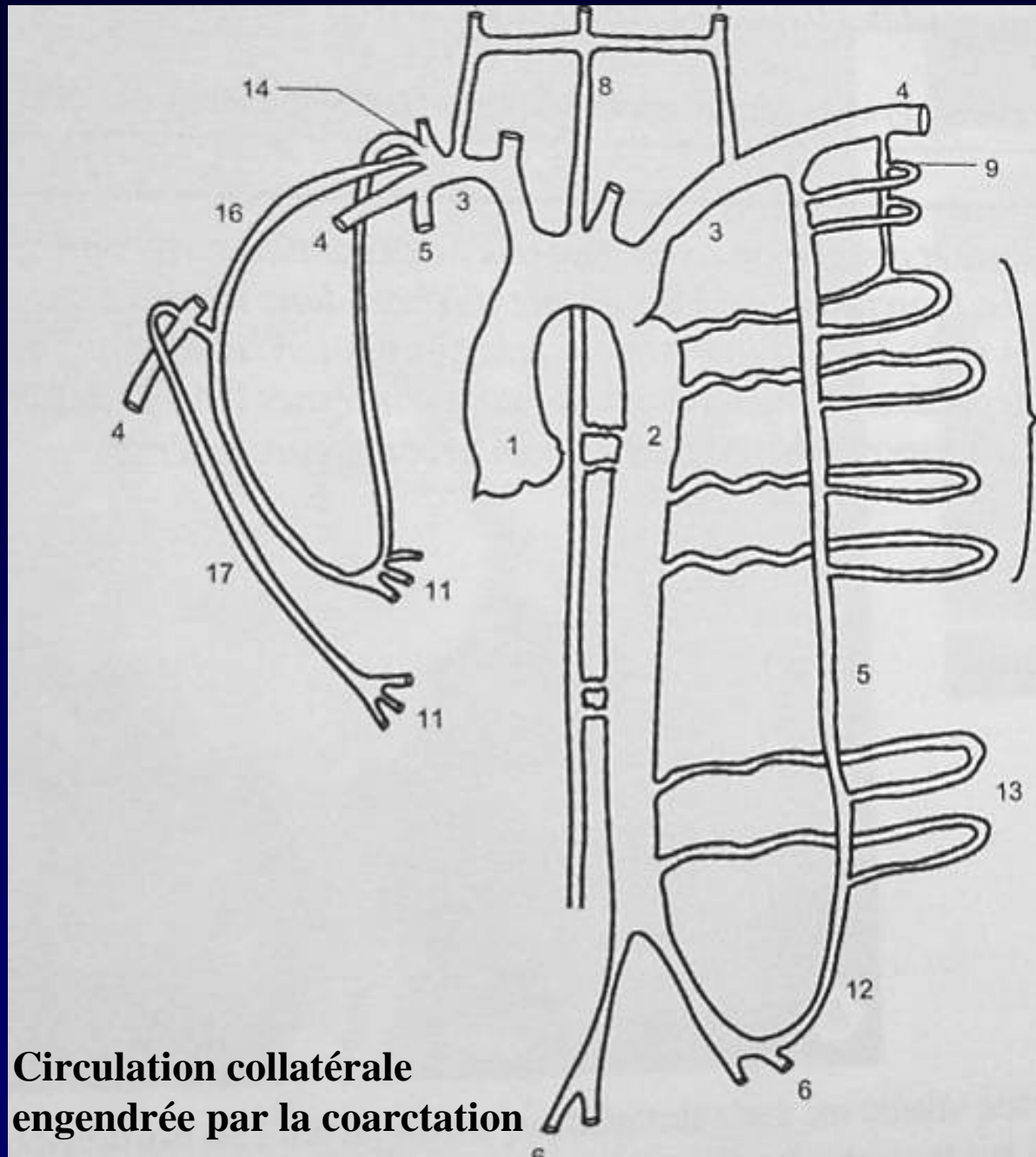


## Evolution – Discussion – Points à retenir





**Différentes formes de coarctation**



**Circulation collatérale  
engendrée par la coarctation**